

INFORME CLÍNICO VETERINARIO

Hospital Veterinario PETLAND - Tacna

1. Datos del paciente

- **Nombre:** Pepa
- **Especie:** Canina
- **Raza:** Shih Tzu
- **Sexo:** Hembra, no esterilizada
- **Edad:** 12 años
- **Peso:** 3.9 kg

2. Motivo de consulta

Cojera y posterior **parálisis de extremidades**, inicialmente posteriores y actualmente de las cuatro patas, con incapacidad para mantenerse de pie.

3. Anamnesis resumida

- Inicio del cuadro hace aproximadamente **12 días** con cojera y debilidad en miembros pélvicos que evolucionó a parálisis posterior.
- El paciente recibió tratamiento con **Neurobion** (complejo B) en otro centro veterinario hace aprox. 1 semana, **sin mejoría clínica**.
- En los últimos días se observa **parálisis de las cuatro extremidades**.
- Presenta episodios de **jadeo**, pero mantiene **buen apetito**, ingesta de agua adecuada, **defeca y orina con normalidad**.
- No se refieren traumatismos evidentes previos al inicio del cuadro.

4. Examen físico

- Paciente **consciente**, alerta.
- Incapaz de sostenerse en estación; **parálisis de las cuatro extremidades**.
- Episodios de **disnea leve / jadeo**.
- El tutor refiere que no ha presentado vómitos ni diarrea.

5. Estudios complementarios

5.1. Radiografías de tórax y abdomen (múltiples proyecciones)

- Alineación vertebral **conservada**, sin evidencia de fracturas ni luxaciones vertebrales.
- No se observan masas óseas, lesiones líticas ni proliferativas relevantes.
- Canal vertebral sin alteraciones evidentes en radiografía simple.
- Tórax: silueta cardíaca y campos pulmonares sin alteraciones radiográficas significativas.
- Abdomen: asas intestinales con contenido mixto gasoso y fecal, sin signos claros de obstrucción ni cuerpos extraños radiopacos; órganos abdominales sin cambios mayores identificables en estas proyecciones.

Conclusión radiográfica:

No se identifican lesiones traumáticas óseas ni cambios vertebrales que justifiquen por sí solos la parálisis; los hallazgos son compatibles con cambios dentro de lo esperado para la edad, sin patología ortopédica evidente de columna o pelvis.

5.2. Pruebas de hemoparásitos

- **Ehrlichia canis: POSITIVO.**

6. Impresión diagnóstica

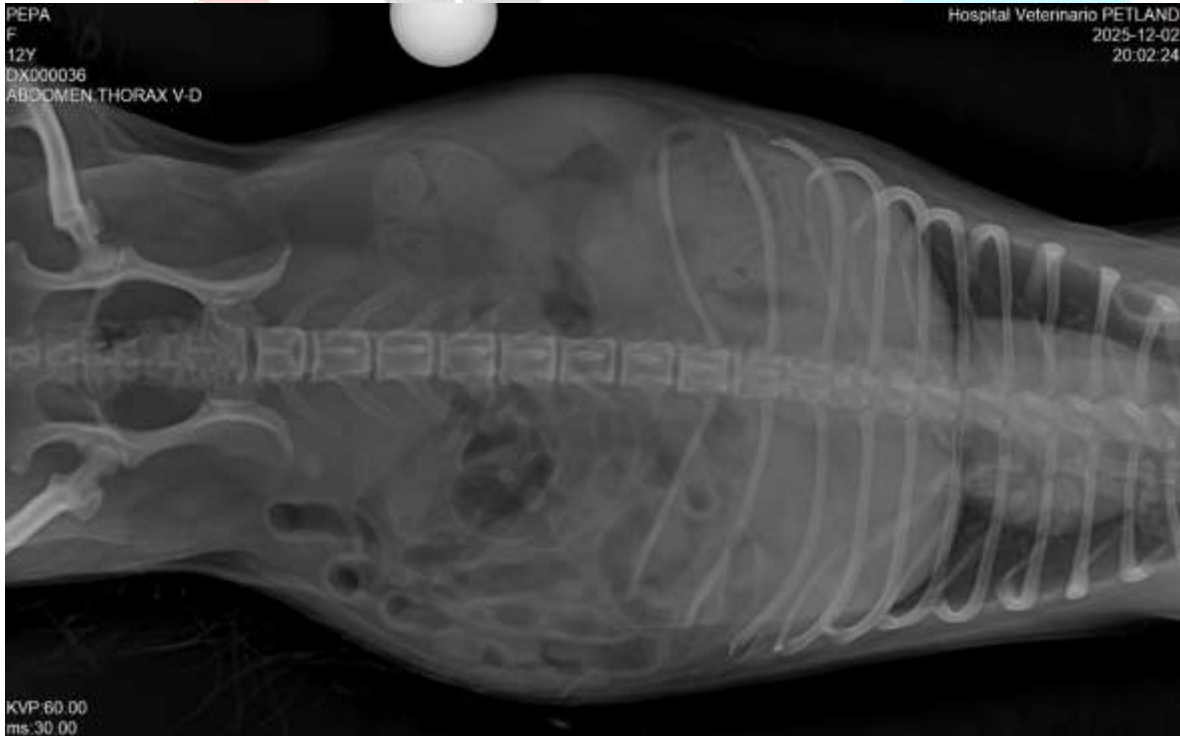
Paciente geriátrica con **parálisis progresiva** (de miembros posteriores a tetraparesia/tetraplejia), **sin evidencia radiográfica de lesión traumática**. La positividad a **Ehrlichia canis** orienta fuertemente a un compromiso **neurológico/inflamatorio secundario a ehrlichiosis**, más que a una causa puramente traumática u ortopédica.

Diagnóstico presuntivo principal:

- **Neuropatía / polirradiculoneuritis o mielitis asociada a Ehrlichia canis.**

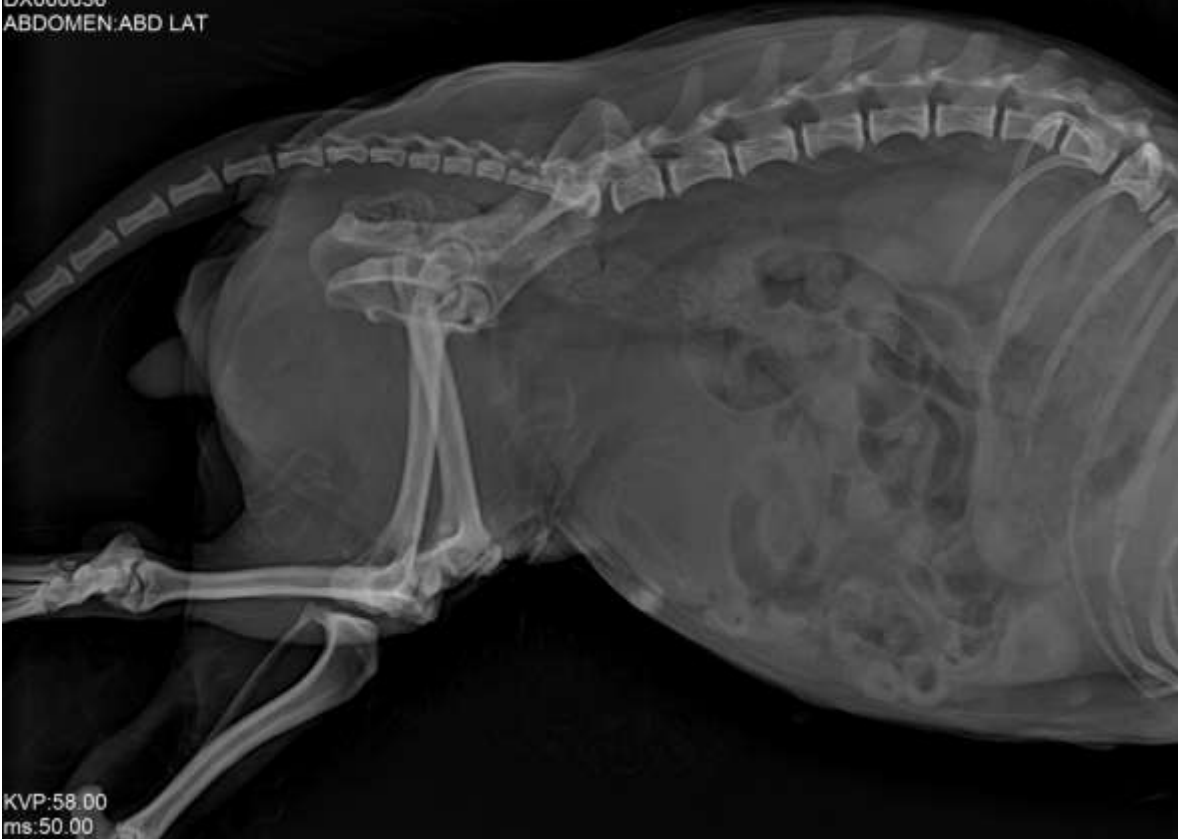MV. HECTOR CASTILLO VELASQUEZ

CMVP 6302



PEPA
F
12Y
DX000036
ABDOMEN:ABD LAT

Hospital Veterinario PETLAND
2025-12-02
19:47:53



PEPA
F
12Y
DX000036
ABDOMEN:THORAX LAT

Hospital Veterinario PETLAND
2025-12-02
19:49:44



